Ueber kongenitalen Schlüsselbeindefekt.

Inaugural-Dissertation.

Der
medizinischen Fakultät zu Rostock
zur Erlangung der Doktorwürde
vorgelegt von

Paul Heinecke.

Rostock 1909.

Ueber kongenitalen Schlüsselbeindefekt.

Inaugural-Dissertation.

ACAD. LUGD. BAT. BIBL.

Der
medizinischen Fakultät zu Rostock
zur Erlangung der Doktorwürde
vorgelegt von

Paul Heinecke.

Rostock 1909.

Gedruckt mit Genehmigung
der medizinischen Fakultät zu Rostock.
Referent: Prof. Dr. Barfurth.

Meinen Eltern.

Digitized by the Internet Archive
in 2026

https://archive.org/details/IA41551526_0125

Der ein- oder beiderseitige kongenitale Schlüsselbeindefekt gehört zu den seltenen Beobachtungen, wie man aus den wenigen bisher in der Literatur bekannten Fällen ersieht. Vom Jahre 1764—1903 sind nur 25 Fälle beschrieben; in den letzten 5 Jahren scheint, soweit uns die Literatur zugängig war, gar keine Beobachtung veröffentlicht zu sein. Daher glauben wir 7 in einer Familie von uns beobachtete Fälle beschreiben zu sollen, um so mehr als wir einige neue Momente zu besprechen gedenken.

Betrachten wir zunächst kurz an der Hand der bekannten 25 Fälle die für einen Claviculardefekt auffallenden und charakteristischen Symptome. Die Clavicula bildet die knöcherne Verbindung zwischen Brustbein und Schulterblatt und dient so dem sonst nur lose herabhängenden und nur durch Muskelzug am Thorax fixierten Schultergürtel als Stütze. Die dadurch zu stande kommende Stellung der Schultergürtel ist charakteristisch für die normale, straffe und „gute Haltung" des Menschen. Fällt diese Stütze fort, so wird als natürliche Folge der Schultergürtel, seiner Schwere folgend und dem fixierenden Muskelzuge entgegenwirkend, aus seiner Lage herabsinken und es entsteht folgende Körperhaltung: Die Schultern hängen nach vorn unten, die Schulter-Nackenlinien sind manchmal sogar steil abfallend, dann auch wieder fast normal gerichtet, proportional der Größe des Defektes. Sie erscheinen schmaler, da sich die Humerusköpfe und Acromia nähern. Der Mensch macht, von vorn gesehen, den Eindruck, als ob er in sich zusammengesunken wäre. Ebenso ist der Rücken in seiner Form sehr verändert. Immer machen die Autoren auf das flügel-

förmige Abstehen der Schulterblätter aufmerksam, der Angulus scapulae ist von der Thoraxwand nach vorn unten abgedrängt. Das Vorhandensein der Fossa supra- und infraspinata mußte wiederholt erst durch genaue Untersuchung bestätigt werden (K a p p e l e r, S c h o r s t e i n). Die obere Thoraxpartie erscheint besonders flach; unterhalb der Acromien wurden Vertiefungen beobachtet wie bei einer Luxatio subglenoidalis humeri, die Fossae supra- und infraclaviculares fehlten teils ganz, teils waren sie zu einer verschmolzen. Der ganze Thorax nimmt einen faßförmigen (v a n d e n B u s s c h e), gedrungenen und breiten Habitus an.

Was die S c h l ü s s e l b e i n e selbst betrifft, so sind verschiedene Grade des Defekts beobachtet worden. Ein totaler beiderseitiger Mangel ist bisher nicht gesehen worden, nur 2mal ein totaler einseitiger. Die kleinsten Rudimente von $1^1/_2$ cm bis zu 4 cm Länge sind von K a p p e l e r, C a r p e n t e r und G r o ß beschrieben. Von allen Fällen am häufigsten ist der beiderseitige acromiale Defekt; öfters wurde ein sehniger oder fibröser Strang beschrieben, der die Stelle und die Funktion des fehlenden Claviculartеiles vertrat. Die geringste Anomalie bestand in einer einfachen Kontinuitätstrennung in der Mitte des Knochens, die pseudarthrosenartig teils offen, teils durch Bindegewebe vereinigt war. Nachfolgende Uebersicht zeigt die beobachteten Varietäten der Mißbildung und ihre Beziehung zu Geschlecht und Körperseite. Von 25 Fällen betrafen:

Männliche Individuen	12
Weibliche Individuen	10
Geschlecht nicht angegeben bei	3

Der Defekt war

einseitig	6mal,
beiderseitig	15mal,
unbestimmt	4mal.

Die Verbindung der vorhandenen Claviculartеile mit dem Sternum ist meist normal vorhanden gewesen, auffallend war in 3 Fällen die große abnorme Beweglichkeit (G e g e n b a u r, v a n d e n B u s s c h e, C a r p e n t e r). Letzterer sagt, daß er die Fragmente fast senkrecht zum Sternum nach vorn stellen konnte. Wo nur eine Teilung bestand, also auch ein acromiales Fragment vorhanden war, wurde dieses teils lose, teils fest mit dem Acromion artikuliert gefunden. Die freien

Enden der mißbildeten Schlüsselbeine waren fast immer gut umgreifbar, erschienen meist abgerundet, werden mitunter aber auch als spitz bezeichnet (Kappeler). Ueber den bindegewebigen Ersatz des fehlenden Knochenstückes gehen die Meinungen und Beobachtungen der Autoren am meisten auseinander. Die große Mehrzahl erwähnt keinen Ersatz, scheint also auch keinen beobachtet zu haben; einige betonen ausdrücklich, daß ein bindegewebiger Strang nicht zu fühlen war (klinische Beobachtung von Gegenbaur, Kappeler, van den Bussche, anatomische Beobachtung von Todd). Dieser anatomischen Beobachtung Todds steht die von Scheuthauer entgegen, der genau beschreibt, daß an seiner Leiche „ein schräger Streifen vom oberen Rand des Sternums aus sich vor der Fossa glenoidalis scapulae befestigt". Auch Stahmann, Niemeyer, Carpenter und Wulff haben einen Ersatz des Defektes, bezw. eine fibröse Verbindung der Teile beobachtet. Nach der Mehrzahl der verneinenden Angaben zu schließen, scheint ein bindegewebiger Ersatz meist nicht stattzufinden. Auch über die Konsistenz der Rudimente werden die Angaben mit Einschränkung gemacht. Besonders in den neueren Fällen eines tatsächlichen größeren Defektes, die der Röntgenuntersuchung zugängig waren, neigen die Autoren zu der Annahme, daß kein reines Knochengewebe vorliege, sondern die unter der Haut deutlich fühlbaren Stücke eher als Knorpel anzusprechen seien.

Von gleich hohem anatomischem wie physiologischem Interesse ist die Frage, wie sich die zur Clavicula gehenden und von ihr kommenden Muskeln verhalten werden. Im allgemeinen sehen wir nur einen geringen Ausfall an Muskulatur und meist nur eine Verlagerung von Ansatz oder Ursprung, oder eine schwächere Entwickelung des ganzen Muskels, und zwar geht der muskuläre Ausfall dem Grade des knöchernen Defektes parallel. Gegenbaur, Schorstein und Wulff bezeichnen alle Muskeln als normal. Im übrigen möchten wir kurz folgende Literaturangaben erwähnen:

Das Platysma war in den beschriebenen Fällen normal.

Der Sternocleidomastoideus zeigte einmal eine schwächere Clavicularportion, einmal fehlte diese auf einer Seite (Kappeler).

Die Portio clavicularis des Trapezius fehlte 3mal, je 1mal ging sie zum Acromion und schwächer entwickelt zum Processus coracoideus.

Der Pectoralis major war mit seiner Clavicularportion 3mal schwach entwickelt und ebenso oft fehlte sie ganz.

Auch dem Deltoideus fehlte 3mal seine Portio clavicularis, davon war sie in einem Falle (Gegenbaur) „durch eine Zacke am inneren Acromialrand entspringend" vertreten. Van den Bussche gibt an, daß bei seinem Falle die Portio clavicularis zum Processus coracoideus und der Umgebung der Incisura scapulae ging.

Der Subclavius fehlte 3mal; Scheuthauer nennt ihn dagegen „sehr stark".

Der Omohyoideus, Rhomboideus und Serratus anterior waren normal.

Wo man einen Ausfall an Knochen- und Muskelsubstanz beobachtet hat, könnte man auch eine gestörte oder verminderte Funktion des betroffenen Körperteiles, also hier des Armes im Schultergelenk vermuten. Es zeigt sich aber — das ist von fast allen Autoren betont worden — die interessante Tatsache, daß überall die Bewegungsfreiheit des Armes nicht nur nicht vermindert war, sondern daß im Gegenteil meist ausgiebige abnorme Bewegungen aktiv und passiv gemacht werden konnten. Der beste Beweis für eine ungestörte Funktion ist der, daß die Patienten sich nie des Fehlers bewußt waren und die Clavicula nicht vermißten. Jugendspiele bei Kindern und die Berufstätigkeit bei Erwachsenen wurden in gleicher Weise unbehindert vollzogen; nur Marie und Sainton beobachteten, daß schwere Gegenstände nicht in die Höhe gehoben werden konnten und Kappeler und van den Bussche, daß eine leichtere Ermüdung eintrat. Sonst wird immer betont, daß alle Bewegungen sicher, kräftig und gewandt ausgeführt wurden, selbst Klimmzüge und das Tragen der eigenen Körperlast mit aufgestützten Händen. Nur Groß gibt an, daß bei seiner Patientin schon mehrfache Subluxationen des Humeruskopfes vorgekommen wären.

Die abnormen Bewegungen bestanden in der Fähigkeit, die Schultern in der Medianlinie mehr oder weniger, oft fast bis zur Berührung, zu nähern. Passiv konnte stets noch eine stärkere Annäherung erzielt werden. Ebenso konnten die Patienten die medialen Schulterblattränder einander stark nähern, in einem Falle wurden sie sogar übereinander geschoben (Carpenter). Dieselbe Patientin konnte auch die Oberarme hinter dem Kopf kreuzen, sie konnte ferner mit den Schultern die Ohren berühren. Wurden die Schultern belastet, so beobachteten Kappeler und Groß, daß der ganze Schulter-

gürtel tiefer herabsank als normal, was Kappeler wohl richtig damit erklärt, daß die Uebertragung der Belastung auf die erste Rippe, den Thorax und die Wirbelsäule unmöglich ist.

Der Claviculardefekt war meist noch mit anderen Anomalien des Skeletts vergesellschaftet. Die Patienten werden als klein, schwächlich, von niedriger Gestalt u. s. w. bezeichnet. Es maß z. B. ein 36jähriger Mann 152 cm (Gegenbaur), ein 16jähriges Mädchen 129 cm (Kappeler), ein 12jähriges Mädchen 118 cm (Groß). Sehr interessant und besonders auffallend ist eine ganz charakteristische Schädelmißbildung, die Wulff veranlaßt hat den Namen einer Schlüsselbein-Schädel-Difformität zu prägen. Scheuthauer hat zuerst (1871) auf diese Erscheinung hingewiesen, ihm folgten Dowse (1875), Pierre Marie und Paul Sainton (Sur la dysostose cleido-crânienne héréditaire; 1898) und dann Schorstein, Wulff und Groß. Im ganzen ist die Difformität bisher in 10 Fällen beschrieben. Sie kennzeichnet sich in folgendem: Der Hirnschädel erscheint abnorm groß, breit, quadratisch, von innen blasenartig vorgetrieben. Das Schädeldach wurde 1mal bei anatomischer Beobachtung dünnwandig und porös gefunden. Stirn- und Scheitelbeinhöcker sind stark prominent, die dazwischenliegenden Teile erscheinen eingesunken, auf der Stirn eine mediane lineare Vertiefung (Groß), auf der Spitze des Schädels ein rinnenartiger Eindruck (channel-like impression; Dowse). Die Stirnfontanelle, die Hinterhaupt - Schläfenbein - Fontanelle, die Stirnnaht und andere Nähte wurden erhalten gefunden. Einmal trat der rechte Lambdaschenkel stark hervor; Scheuthauer fand Zwickelknochen in der Sutura sagittalis und lambdoidea und gibt an, daß die ganze Schädelbasis gegen die Schädelhöhle gehoben erschien und eine Knickung in der Synchondrosis spheno-occipitalis bestand. Der harte Gaumen war hoch, spitzbogenförmig, 1mal gespalten. Schlechte, unregelmäßige Zähne sind immer beobachtet, je 1mal war die Glabella tiefer als gewöhnlich und bestand eine Nasendeviation nach rechts. Groß weist auf die Möglichkeit des Vorhandenseins einer Fontanella metopica hin. Wenn auch nicht alle Autoren eine Schädeldeformität beschreiben, so wollen uns doch die den Arbeiten von Kappeler, Carpenter und van den Bussche beigefügten Abbildungen den Anschein erwecken, als ob auch da mehr oder weniger deutlich ähnliche Verhältnisse vorgelegen haben.

Als weitere Veränderungen am Skelett sind zu nennen: In der

Familie des Falles von Carpenter traten bei drei Personen die Querfortsätze des letzten Halswirbels sehr stark hervor, 1mal soll eine deutliche Halsrippe bestanden haben; Schorstein dagegen betont das Fehlen einer solchen. Martin fand vom Processus coracoideus einen Knochenvorsprung ausgehend, der etwas dünner war als das Schlüsselbein selbst und nahe dem freien Ende der Clavicula aufhörte. Gegenbaur fand in einem Falle eine starke Einknickung des Sternums dicht über dem Processus xiphoideus; Carpenter, daß der untere Teil des Brustbeins eingesunken war, der obere außergewöhnlich breit; Schorstein eine kleine Depression am Sternum. Groß beschreibt eine starke Hühnerbrust und Rippenabknickung an der Knorpel-Knochengrenze, ebenso van den Bussche, daß die oberen Rippen stark gekrümmt waren. Die Wirbelsäule zeigte in 3 Fällen eine Skoliose, 1mal kombiniert mit einer starken Dorsal-Lordose mit kompensatorischer Lumbal - Kyphose (van den Bussche).

An den Extremitäten beobachtete van den Bussche eine geringe Entwicklung des Capitulum humeri, die eine Subluxation des Radiusköpfchens zur Folge hatte. Die Facies articularis radii ließ sich leicht abtasten. Die Nagelglieder der Hände fand Kappeler kolbig aufgetrieben und die Nägel stark von vorn nach hinten gekrümmt. Auch Carpenter sah in einem Falle diese Auftreibungen, die Finger konnten in den Gelenken überstreckt werden. Derselbe Autor fand an einem seiner Fälle einen Plattfuß.

Das vorstehende enthält die wesentlichen Punkte, welche in Bezug auf kongenitale Schlüsselbeindefekte an der Hand von 25 Fällen beobachtet worden sind. Im folgenden sollen nun die Fälle beschrieben werden, durch welche die obige Zusammenstellung angeregt worden ist, nämlich eine Familie von 12 Köpfen, von welchen 7 mit Schlüsselbeindefekt behaftet sind.

Fall 1. Martin M., 18 Jahre alt, Handlungsgehilfe. — Seine Eltern waren angeblich immer gesund. Sein Vater hat seit 5 Jahren einen Leistenbruch. Er soll auch die gleiche (später zu beschreibende) Schädelbildung wie Patient haben. (Diese Angabe fand Verf. durch eigene Beobachtung bestätigt.) Die Mutter ist seit 2 Jahren herzleidend. Ueber Geisteskrankheiten, Tuberkulose und Lues in der Familie ist anamnestisch nichts zu ermitteln. Von den 9 lebenden

Geschwistern konnten wir 7 persönlich untersuchen (siehe die folgenden Fälle); die anderen 2 sind angeblich ganz gesund.

Patient selbst hatte als Kind Masern; von Rhachitis weiß er nichts. Seine Mutter hat ihm aber gesagt, daß er erst mit $2^1/_2$ Jahren laufen und auch schwer sprechen gelernt hat. Er ist immer schwächlich gewesen.

Sowohl von den Eltern als von ihm selbst ist nie ein Mangel oder eine sonstige Veränderung an seinem Körper bemerkt. Vor etwa 6 Wochen machte ihn ein Bruder darauf aufmerksam, daß er einen Buckel bekomme, was ihn veranlaßte, sich genauer zu beobachten und jetzt untersuchen zu lassen. Er hat nie irgendwelche Beschwerden gehabt. Als Kind konnte er Radschlagen, den „Handstand" und ähnliche Jugendspiele unbehindert mitmachen. Jetzt klagt er über gelegentliche Schmerzen im Rücken unterhalb des Schulterblattes, wenn er Nachts auf der Seite gelegen hat, beim Geigenspiel und bei der Arbeit. Andere Beschwerden hat er nicht, er fühlt sich im Gegenteil sehr wohl.

Status: Körpergröße 152 cm. Der Knochenbau ist grazil, der Ernährungszustand mittelmäßig, die Muskulatur unterentwickelt; Fettpolster mäßig vorhanden, keine Drüsenschwellungen, die Haut leicht anämisch. Patient hat einen doppelseitigen Hodenbruch ohne Beschwerden, angeblich angeboren; außerdem einen prominenten Nabel.

Der Thorax als Ganzes erscheint faßförmig, kurz und gedrungen. Die Schultern sind abfallend, nach vorn gesunken. Die linke Sternalrippengegend ist prominent; es besteht aber kein rhachitischer Rosenkranz, auch sonst kein Zeichen rhachitischer Veränderungen. Die Schulterblätter stehen ziemlich hoch, von der Thoraxwand flügelförmig abgehoben, dabei beim gewöhnlichen Stehen leicht nach vorwärts gelagert. Dabei sinken die Acromia und Humerusköpfe abwärts, eine Stellung, die dem Haltungstypus des „runden Rückens" entspricht. Es zeigt sich eine rechtsdorsale, linkslumbale Skoliose mittleren Grades. Patient hat leichte Genua valga, einen leichten Pes valgus und Metatarsus varus.

Bei der genaueren Untersuchung sieht man, daß die obere Thoraxpartie flach erscheint, die Fossae claviculares fehlen. Beiderseits vom Sternum sieht man unter der Haut einen Knochenvorsprung, der sich deutlich absetzt. Bei der Palpation stellt sich heraus, daß etwa das äußere Drittel beider Schlüsselbeine fehlt. An seiner Stelle befindet sich eine Delle, unter der man einen bandartigen Strang fühlt, der vom freien Ende der Clavicula-Rudimente zum Acromion zieht. Es

besteht also ein Defekt des acromialen Teiles beider Schlüsselbeine. Die freien Enden sind gut umgreifbar und fühlen sich rund an; die Rudimente sind rechts und links 8 cm lang (Fig. 1).

Alle von der Clavicula ausgehenden und an sie ansetzenden Muskeln sind im allgemeinen normal. Die Muskelportionen, welche normalerweise an die acromiale Hälfte der Clavicula sich ansetzen (Trapezius, Deltoideus, Pectoralis major), sind auch in diesem Falle — wenn auch bedeutend reduziert — vorhanden. Sie setzen sich an den bindegewebigen Strang an, und bei ihrer Kontraktion fühlt man deutlich, daß an Stelle der Muskelfasern sehnige Züge getreten sind.

Fig. 1.

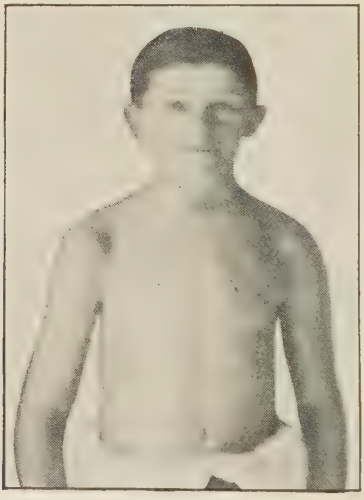

In den Schultergelenken sind alle normalen Bewegungen möglich; dazu kommen folgende abnorme Bewegungen: Die in der Ruhe 31 cm entfernten Acromia können aktiv auf 23 cm, passiv auf 20 cm ohne Schmerzen genähert werden (Fig. 2). Die Oberarme können hinter dem Kopf gekreuzt werden (Fig. 3). Die Schulterblätter können mit ihren vertebralen Rändern zur Berührung gebracht werden, es ist also auch nach hinten die weiteste Exkursion möglich.

Der Kopf erscheint schon bei oberflächlicher Betrachtung groß und breit, als „Quadratschädel", wie der populäre Ausdruck lautet. Bei der Palpation zeigen sich wichtige Abweichungen von der Norm.

Am auffallendsten ist das starke Vorspringen der Stirn- und Scheitelbeinhöcker. Auf der Stirn fühlt und sieht man eine mediale Furche. Die Stelle der kleinen Fontanelle erscheint eingesattelt. Die Zähne sind stark defekt. Die Schneidezähne des Oberkiefers fehlen, im Unterkiefer sind sie sehr rudimentär entwickelt. Der Gaumen ist domförmig. Die Nase ist platt, die Ohren groß und abstehend. Sonstige Veränderungen am Skelett liegen nicht vor.

Fall 2. Julius M., 32 Jahre, der älteste Sohn der Familie, ist der von Wulff beschriebene und am 10. Dezember 1900 der Freien Vereinigung Berliner Chirurgen vorgestellte Fall. Es erübrigt sich demnach, die Angaben zu wiederholen.

Fig. 2.

Fig. 3.

Fall 3. Moritz M., 26 Jahre alt. — Statur klein, untersetzt, gedrungen. Die Muskulatur, besonders die der Arme, ist sehr kräftig und die einzelnen Portionen der Muskeln schon mit dem Auge erkennbar.

Der Schädel zeigt die typische Form mit vorspringenden Stirn- und Scheitelbeinhöckern. Die Zähne sind sehr defekt. Eck- und Schneidezähne des Unterkiefers fehlen ganz bis auf einen inneren Schneidezahn; im Oberkiefer sind sie lückenhaft. Der Hals ist auffallend kurz.

Der Thorax ist breit und faßförmig und durch eine starke,

rechtsdorsale Skoliose entsprechend verändert. Beiderseits sieht man neben den Acromien eine Vertiefung und medial von dieser unter der Haut einen Vorsprung. Dieses sind die deutlich abtastbaren, vollständig zu umgreifenden acromialen Enden der Schlüsselbeine, von denen kein Strang zum Acromion weiterzieht. Die Rudimente sind rechts 8 cm und links 10 cm lang; das linke verläuft schräger nach oben hinten auf das Acromion zu. Die Clavicular gruben sind verstrichen, die obere Thoraxpartie ist flach. Die Acromien sind in ruhiger Stellung 32 cm entfernt und können aktiv auf 23 cm genähert werden.

Die Muskeln scheinen alle vorhanden zu sein und normalen Verlauf zu haben, bis auf die Portio clavicularis des starken Deltoideus, die sich mit am Acromion zu inserieren scheint.

Es besteht ein kleiner Nabelbruch, der leicht reponibel ist; die Bruchpforte ist deutlich zu fühlen. Seit 5 Jahren hat Patient einen doppelten Leistenbruch. Genu valgum beiderseits; leichter Pes varus rechts.

Patient klagt über stechende Schmerzen unter den Schulterblättern bei der Arbeit, Bewegungsbehinderung besteht aber nicht.

Fall 4. J. M., 16 Jahre alt, sehr klein und schmächtig gebaut.

Der Schädel zeigt keine so stark ausgeprägte Quadratform, wenn auch hier die Vertiefungen, besonders an der Stelle der kleinen Fontanelle, deutlich wahrzunehmen sind. Die Fontanellen sollen bei ihm (wie übrigens bei allen Brüdern) sehr lange weich gewesen sein. Die Zähne sind klein und defekt.

Die obere Thoraxpartie erscheint flach, die Schultern hängen nach vorn unten, eine Delle medial von den Acromien zeigt an, daß auch hier ein acromialer Defekt der Schlüsselbeine besteht. Die Rudimente sind beiderseits 6 cm lang und mit den Acromien durch einen deutlichen Strang verbunden. In diesen erscheint rechts ein mit dem Acromion in Verbindung stehendes Knochenstück eingelagert. Die Acromia können aus der normalen Entfernung von 30 cm aktiv auf 17 cm genähert werden. Die flügelförmig abstehenden Schulterblätter können ebenfalls aktiv mit ihren medialen Rändern zur Berührung gebracht werden. Die Oberarme können hinter dem Kopf überkreuzt werden. Von den Muskeln erscheint der Trapezius und Pectoralis major normal; die äußeren Fasern des Deltoideus inserieren sich an dem fibrösen Strang und dem freien Clavicularende. Das Brustbein zeigt am Ansatz des Processus xiphoideus eine kleine Einknickung.

Mäßige Genua valga und ein vorspringender Nabel sind vorhanden. Schmerzen oder Bewegungsbehinderung bestehen nicht.

Fall 5. Albert M., 11 Jahre alt, ebenfalls klein und grazil gebaut. Schädelbildung analog der seiner Brüder. Die Zähne sind intakt, die Schneidezähne aber sind klein und zwischen ihnen Lücken.

Die Schultern stehen gleich hoch, die Schulterblätter fast normal, ebenso zeigt die Thoraxform keine Abweichung von der normalen Gestalt.

Das linke Schlüsselbein ist normal, das rechte weist einen fingerbreiten Defekt des acromialen Endes auf, der durch ein kurzes starkes Band ersetzt ist. Entsprechend dem geringen Grade der Mißbildung können hier auch abnorme Armbewegungen nur in beschränkterem Maße ausgeführt werden als in den anderen Fällen.

Der Knabe kann seine Finger in den Phalangealgelenken bis zur Senkrechten zurückbiegen. Er hat ebenfalls leichte Genua valga und einen etwas vorspringenden Nabel.

Was nun die Töchter betrifft, so behauptet die Familie von der ersten 30jährigen und der zweiten 28jährigen, die beide verheiratet sind, daß sie groß und kräftig seien, schöne gesunde Zähne und vollständige Schlüsselbeine besäßen.

Fall 6. Die dritte Tochter, R. L., 27 Jahre alt, verheiratet, ist wieder klein und grazil gebaut. Auch an ihrem Schädel fällt die etwas breite Stirn mit einer seichten medialen Furche auf. Die Zähne waren sehr schlecht, so daß die Patientin jetzt künstlichen Ersatz trägt. Der Hals ist kurz.

Von den Schlüsselbeinen fehlt beiderseits am acromialen Ende etwa ein Drittel, das aber durch einen bindegewebigen Strang ersetzt ist. Als Kind hat Patientin alle Arbeiten ohne Beschwerden ausführen können, gibt nun aber an, daß sie seit ihrer Verheiratung keine anstrengende Arbeit mehr verrichten, schwere Gegenstände gar nicht und auch leichte nicht lange tragen könne und sehr schnell ermüde. Ein 3jähriges Kind von ihr hat normale Schlüsselbeine.

Fall 7. Die vierte Tochter, C. M., 24 Jahre alt, hat nach den übereinstimmenden bestimmten Aussagen der einzelnen Familienmitglieder ebenfalls beiderseits unvollständige Schlüsselbeine, schlechte

Zähne, ist klein und schwächlich u. s. w., so daß wir auch hier wohl die Tatsache als bestehend erachten können.

Die fünfte Tochter, 20 Jahre alt, groß und gut entwickelt, hat vollständige Schlüsselbeine, nur erschienen sie uns stärker gebogen und vorspringender als normal.

Die Eltern dieser 10 Kinder haben, wie wir durch persönliche Untersuchung ebenfalls feststellen konnten, normale Schlüsselbeine. Der Vater, 58 Jahre alt, von untersetzter, breiter Statur, hat sonst nichts Auffallendes, außer einem breiten, kurzen Schädel, an dem aber auch die Stirn- und Scheitelbeinhöcker nicht erheblich stark vorspringen. Die Mutter, mittelgroßer Figur, bietet nichts Anomales.

Nach der vorausgeschickten Uebersicht über die Erscheinungen eines Claviculardefektes, erübrigt es sich, hier nochmals auf alle charakteristischen Einzelheiten, die auch unsere Fälle bieten, ausführlich einzugehen. Wir möchten nur kurz folgendes hervorheben:

Das Interessanteste an unserer Beobachtung ist jedenfalls das familiäre Auftreten des Defektes, und zwar in einem noch nicht gesehenen Umfange. Gegenbaur beschrieb zuerst 4 Fälle von Schlüsselbeindefekt in einer Familie, nach ihm nur noch Marie und Sainton je 2 Fälle und Carpenter 5 Fälle. Wir haben also mit unseren 7 Fällen die bisher größte Häufigkeit des Auftretens des Defektes in einer Familie beobachtet. Eine Erblichkeit des Leidens, wie in den Familien von Gegenbaur, Marie und Sainton und Carpenter, konnte bei unseren Patienten nicht nachgewiesen werden. Die Zahl der einzelnen Fälle erhöht sich durch unsere 6 neuen (der 7. ist, wie gesagt, schon beschrieben) auf 31. Unsere oben gegebene Uebersicht über die Beziehung des Defektes zu Geschlecht und Körperseite haben wir demnach wie folgt zu ergänzen:

Männliche Individuen	16
Weibliche Individuen	12
Geschlecht nicht angegeben bei . . .	3

Der Defekt war

einseitig	7mal,
beiderseitig	20mal,
unbestimmt	4mal.

Im übrigen bestätigen sich alle vorangegangenen Beobachtungen und wir haben neue Beweise für das gemeinsame Auftreten von Schlüsselbein- und Schädeldeformität. In 4 Fällen konnten wir eine bandartige Verbindung zwischen dem freien Clavicularende und dem Acromion als Ersatz des Defektes feststellen. Ein wesentlicher Ausfall an Muskulatur oder Bewegungsstörungen bestand nicht. Es ist wichtig, festzustellen, daß die Abwesenheit der Schlüsselbeine einen Ausfall an Funktion nicht bedingt, daß der Mensch also auch ganz gut ohne Schlüsselbeine leben kann. Zweimal wurden Schmerzen unter dem Schulterblatt und einmal leichte Ermüdung angegeben. Zwei unserer Patienten

Fig. 4.

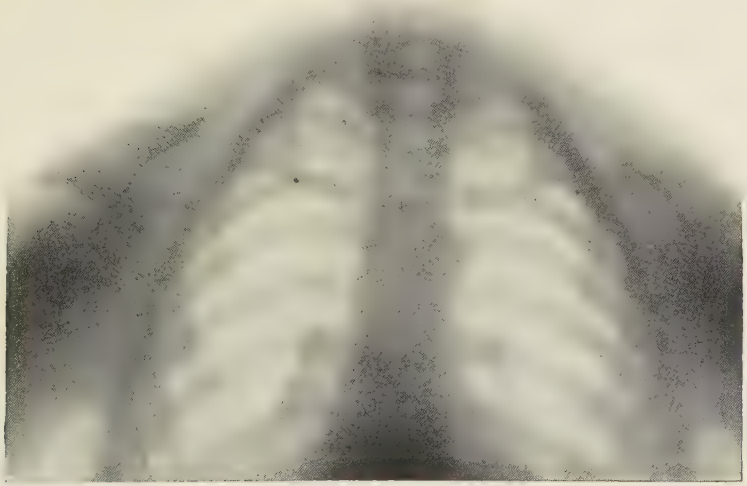

konnten, wie in einem Falle von Carpenter, die Oberarme hinter dem Kopf kreuzen. Die Schädelmißbildung zeigte die bereits von den Autoren beschriebenen Formen. Anhaltspunkte für einen Verdacht auf Lues waren nicht zu finden, ebenso keine ausgesprochenen Zeichen für Rhachitis am Thorax. In 2 Fällen sahen wir eine rechtsdorsale Skoliose und einen leichten Klumpfuß, in allen Fällen leichte Genua valga. Auffallend war ferner der prominente Nabel, in einem Falle sogar ein deutlicher Nabelbruch mit gleichzeitigem doppelseitigem Leistenbruch.

Die Frage, ob die Clavicularudimente knöchern oder knorpelig sind, können wir an der Hand der einen Röntgenaufnahme, die uns

möglich war (Fall 4), nur dahin beantworten, daß wir hier knöcherne Schlüsselbeinfragmente vor uns haben, da sie sich scharf und deutlich im Bilde abheben (Fig. 4).

Fragen wir nun nach der Aetiologie des Defektes, nach seiner Ursache, der kausalen Genese (Schwalbe), so haben wir, indem wir uns der von Schwalbe in seiner „Morphologie der Mißbildungen" gegebenen Einteilung anschließen, folgende Punkte ins Auge zu fassen.

Für eine Mißbildung können „innere und äußere Ursachen" vorliegen, oder besser:

A. Ursachen, die vor der Befruchtung liegen, und

B. solche, die während oder nach der Befruchtung auftreten.

Beginnen wir mit den letzteren, so kämen in Betracht:

1. Mechanische Ursachen.

Als solche wären zu nennen:

a) ein einmaliges Trauma,

b) ein dauerndes Trauma, entstehend durch Raumbeengung bei Tumoren oder Mangel an Fruchtwasser, Anomalien des Uterus und Amnionanomalien. (Auf letztere werden wir noch besonders zurückkommen.) Hierher gehören auch die sekundären mechanischen Ursachen, die Entstehung einer Mißbildung durch eine bereits vorhandene andere.

2. Psychische Ursachen, das sogenannte „Versehen" der Schwangeren.

3. Sonstige physikalische und chemische Ursachen.

Die physikalischen, wie Temperaturschwankungen, Sauerstoffmangel, Aenderung der osmotischen Verhältnisse, sind wohl beim Menschen überhaupt auszuschließen; in Erwägung zu ziehen wären höchstens chemische Einflüsse, wie Alkoholismus und fortgesetzter Gebrauch von Arzneimitteln.

Für unseren Schlüsselbeindefekt glauben wir die unter 1—3 genannten Möglichkeiten ausschließen zu können. Für mechanische Ursachen ergibt die Anamnese keine Anhaltspunkte. Die Möglichkeit eines „Versehens" ist bereits von Dowse in seinem Fall in Erwägung

gezogen und mit Recht abgewiesen. Chemische Einflüsse können wir ebenfalls nicht geltend machen.

Zu den Ursachen nach der Befruchtung haben wir nun ferner zu rechnen:

4. Fötale Krankheiten.

Als solche könnten nur Lues oder fötale Rhachitis in Betracht kommen. Weder für das eine, noch für das andere ließen sich in unseren Fällen mit einiger Sicherheit Zeichen nachweisen. Wie man überhaupt wohl fötale Krankheiten nur dann für eine Mißbildung verantwortlich machen kann, wenn „eine unzweifelhafte Analogie mit den Vorgängen bei Krankheiten des extrauterinen Lebens" vorhanden ist, scheint es uns im speziellen wenig einleuchtend, wie Lues oder fötale Rhachitis einen beiderseitigen Claviculardefekt überhaupt hervorrufen sollte.

Wir hätten nun 5. die Frage nach der Möglichkeit einer amniogenen Mißbildung zu beantworten.

Auch hier wird es sehr schwer halten, nur mit einiger Bestimmtheit auf eine Amnionanomalie schließen zu können.

Von diesen kommen in Betracht:

a) Abnorme Enge des Amnions,

b) Defekte des Amnions,

c) Hydramnion,

d) Verwachsungen und Strangbildungen.

Von allen diesen hätte nur die letztere Anomalie eine Wahrscheinlichkeit für sich, aber weder zeigt die Erfahrung eine Abschnürung an der Defektstelle als typisch an, noch wird man annehmen können, daß sich die Spuren der Abschnürung allein auf das acromiale Ende der Clavicula beschränkt haben würden. Das häufige beiderseitige symmetrische Auftreten scheint uns auch entschieden gegen eine Amnionanomalie, wie überhaupt gegen jede mechanische Ursache zu sprechen.

Aus dem eben Angeführten geht nun schon zur Genüge hervor, daß wir der in der Literatur mitunter aufgetretenen Ansicht, daß es sich bei dem kongenitalen Schlüsselbeindefekt um eine Hemmungsmißbildung mechanischer Genese handele, was unsere Fälle betrifft, nicht beipflichten können.

Wir werden so durch Ausschließung der Möglichkeiten für eine Ursache nach der Befruchtung zu der Annahme gedrängt, daß es sich bei dem kongenitalen Claviculardefekt um eine innere Ursache, also eine vor der Befruchtung, in der Beschaffenheit der Keimzellen zu

suchende Ursache handelt. Wir erblicken bei unseren Fällen (und wohl auch bei allen anderen in der Literatur beschriebenen Fällen) in der Annahme einer primären fehlerhaften Keimanlage die beste Erklärung für den Defekt. Nach allgemein gültiger Auffassung spricht für die Genese einer Mißbildung aus inneren Ursachen heraus der Umstand, „daß dieselbe auch bei den Eltern und Großeltern oder bei einem der Vorfahren vorhanden war, und ferner, daß dieses Verhältnis der ‚Erblichkeit' bei der betreffenden Mißbildung sich erfahrungsgemäß häufig findet" (Schwalbe). Wenn wir nun auch in unseren Fällen eine Erblichkeit nicht nachweisen konnten, so ist eine solche doch schon wiederholt festgestellt worden. Das ausgesprochen familiäre Auftreten in unseren Fällen scheint uns nicht minder wichtig zu sein als die Erblichkeit, ebenso die Tatsache, daß der Defekt in der großen Mehrzahl der Fälle in typischer Weise doppelseitig und symmetrisch auftritt. In typischer Weise: Man kann nämlich eine deutliche Abstufung des Grades des Defektes durch alle Fälle verfolgen. Wir stellen vier solcher Grade auf:

I. Eine angeborene starke Knickung.
   Carpenter sah mehrere solche Fälle in der von ihm beschriebenen Familie.
II. Eine Kontinuitätstrennung etwa in der Mitte:
   a) Die Fragmente liegen pseudarthrosenartig aneinander.
   b) Die Fragmente sind durch Bindegewebe vereinigt.
III. Ein partieller Defekt eines größeren Schlüsselbeinendes (immer acromial):
   a) Der Defekt ist durch ein fibröses Band ersetzt.
   b) Der Defekt ist nicht ersetzt.
IV. Ein totaler Defekt.

Dieses typische Auftreten spricht auch für die Auffassung des Leidens als vitium primae formationis. Es besteht die Möglichkeit, daß in diesen verschiedenen Graden, in denen der Schlüsselbeindefekt gesetzmäßig auftritt, ein Anklang an Bildungen vorliegt, welche bei gewissen Tierklassen physiologisch sind. Bei Krokodiliern und Chamäleonten fehlen die Schlüsselbeine, ebenso bei Carnivoren und Huftieren. Bei gewissen Karnivoren und Nagern finden sich nur Rudimente.

Unser erster Fall stellte uns vor die Frage nach einer geeigneten Therapie, von der in der Literatur bisher noch nie die Rede war. Eine radikale Behandlung, etwa eine Knochenimplan-

tation, erschien uns nicht gerechtfertigt, denn dazu waren die Beschwerden zu gering und, wie oben schon des öfteren betont, kein Funktionsausfall vorhanden. Wir gingen deshalb symptomatisch vor und legten dem Patienten einen Rückenhalter nach Bouvier an, in der Absicht, durch das Zurückziehen des Schultergürtels die schlechte Körperhaltung zu korrigieren. Der Apparat besteht aus zwei sich auf dem Rücken durchflechtenden breiten Ledergurten, die gepolstert als Armstützen unter der Achsel her die Schulter umgreifen und zurückziehen und unten in einen Beckengurt auslaufen.

Fig. 5.

Fig. 5 zeigt den Erfolg. Dieser entsprach vollkommen unseren Erwartungen; der Patient empfand den Apparat sofort als Wohltat, da er viel freier atmen konnte und die Schmerzen unter dem Schulterblatt nachließen.

Wir fassen das Ergebnis unserer Untersuchung dahin zusammen:

Der kongenitale Schlüsselbeindefekt ist häufig ein familiäres Leiden.

Er tritt in vier verschiedenen Abstufungen auf (siehe S. 568).

Das Leiden bedingt keinen Ausfall in der Funktion der Arme, im allgemeinen auch keinen

Mangel an Kraft. Dagegen kann es in seinen höheren Graden Anlaß zu abnormen Schulterbewegungen werden (vgl. Fig. 2 u. 3).

Wir fassen die Affektion als ein vitium primae formationis auf.

Herrn Sanitätsrat Dr. Schütz und besonders Herrn Dr. M. Böhm möchte ich auch an dieser Stelle für die Anregung und liebenswürdige Förderung dieser Arbeit meinen herzlichen Dank abstatten.

Literatur.

Spezielle Literatur.

1. M. Martin, Sur un déplacement naturel de la clavicule. Journal de Médecine, Chirurgie etc. par M. A. Roux, 1764. Tome XXIII. p. 456.
2. F. Stahmann, Angeborenes Fehlen des linken Schlüsselbeines bei einem Knaben von 9 Jahren. Zeitschr. f. med. Chir. u. Geburtsh., Bd. 11, S. 433—435. Magdeburg und Leipzig 1857.
3. C. Gegenbaur, Ein Fall von erblichem Mangel der Pars acromialis claviculae mit Bemerkungen über die Entwickelung der Clavicula. Jenaische Zeitschr. f. Med. u. Naturw. 1864, Bd. 1, S. 1 ff.
4. P. Niemeyer, Defekt des ganzen linken Schlüsselbeines. Amtlicher Bericht über die 40. Versammlung deutscher Naturforscher und Aerzte. Hannover 1865, S. 236.
5. Scheuthauer, Kombination rudimentärer Schlüsselbeine mit Anomalien des Schädels beim erwachsenen Menschen. Allgem. Wiener med. Ztg. 1871, Nr. 37, S. 293. Ref. in Virchow-Hirsch, Jahresbericht 1871. VI. Jahrg. Bd. 1, S. 3 u. 5.
6. T. S. Dowse, Congenital deformity of clavicles. Transactions of the Pathological Society of London 1875, Vol. XXVI. S. 166.
7. O. Kappeler, Ein Fall von fast totalem Mangel der Schlüsselbeine. Archiv f. Heilk. 1875. Leipzig, XVI. Jahrg., Bd. 26, S. 265.
8. van den Bussche, Ueber einen Fall von beiderseitigem gänzlichem Mangel des Corpus und der Pars acromialis claviculae. Med. Dissert. der Universität Freiburg i. B. 1890.
9. Todd, In: St. Louis Courier of Medicine. April 1898. Report of meeting of Medico Chirurgical Society of St. Louis, 7. Febr. 1898. Zitiert nach Carpenter (siehe Nr. 11).
10. Pierre Marie et Paul Sainton, Sur la dysostose cleido-crânienne héréditaire. Revue neurol. 1898. VI. 23. Ref. in Schmidts Jahrbücher 1899, Nr. 2, S. 184.

11. G. Carpenter, A case of absence of the clavicles. The Lancet 1899, Vol. I. S. 10 ff.
12. G. Schorstein, A case of congenital absence of both clavicles. The Lancet 1899, Vol. I. S. 14.
13. Wulff, Ueber kongenitalen doppelseitigen partiellen Defekt der Clavicula. Verh. d. Freien Vereinigung der Chirurgen Berlins 1900, S. 110.
14. Adalbert Sachs, Ueber angeborene Defekte der Schlüsselbeine. Med. Dissert. der Universität Leipzig, 1902.
15. A. Groß, Ueber angeborenen Mangel der Schlüsselbeine. Münchener med. Wochenschr. 1903, Nr. 27, S. 1151 ff.

Allgemeine Literatur.

16. C. Gegenbaur, Lehrb. d. Anatomie des Menschen, Bd. 1, 1899, S. 265 u. 266.
17. Hoffa-Blencke, Die orthopädische Literatur. 1905.
18. Index catalogue of the Library Surgeon Generals office united states. Vol. III. 1882 u. 1898.
19. A. Schanz, Handb. d. orthop. Technik 1908, S. 310 u. 311.
20. E. Schwalbe, Die Morphologie der Mißbildungen, Bd. 1, 1906.
21. R. Wiedersheim, Der Bau des Menschen als Zeugnis für seine Vergangenheit, 1893.
22. Derselbe, Lehrbuch der vergleichenden Anatomie der Wirbeltiere, 1883.

Nachtrag.

Nach Abschluss vorstehender Arbeit wurden mir noch drei Abhandlungen bekannt, deren bei mir nicht erwähnte Fälle hier zur Vervollständigung der Kasuistik nachgetragen werden sollen.

Es ist dies zunächst eine ausführliche Arbeit von Klar-München, in der er über zwei selbst beobachtete Fälle berichtet und ausserdem auf 13 andere zurückgreift, die meiner Literaturzusammenstellung z. T. fehlen. Aus diesem Material muss hervorgehoben werden, dass doch in drei Fällen ein totaler beiderseitiger Mangel der Clavicula beobachtet ist und zwar in einem Fall von Walsham und bei zwei von Sherman beobachteten Geschwistern. Auch diese drei Personen empfanden bei weitest gehenden abnormen Bewegungen keine Funktionsstörung oder Ausfall an Kraft. — Auch fünf von Hultkrantz beobachtete und ein von Terry berichteter Fall bestätigen nur die anderen Befunde. Vor allem wird immer wieder auf das Zusammentreffen von Schlüsselbeindefekt und typischer Schädeldeformität hingewiesen. Ferner bestätigt sich, dass der Defekt beiderseits, symmetrisch und akromial weitaus am häufigsten auftritt, dass Vererbung und familiäres Auftreten des öfteren beobachtet sind und dass andere Skelettmissbildungen — ausser der Schädeldeformität vor allem Skoliose, kleiner Körperbau und Rhachitis — damit meist vergesellschaftet sind, dass man es also mit einer Kombination von Missbildungen zu tun hat. Um diese zu erklären, spricht Klar eine unter Umständen sogar habituelle Amnionenge als Aetiologie an,

was wohl für den einen Fall (Scheuthauer, Monstrum anencephalum) zutrifft, aber doch kaum mit Sicherheit zu verallgemeinern ist. Es muss aber darauf hingewiesen werden, dass das aetiologische Moment für das Zusammentreffen der Schädel-Schlüsselbeindeformität in einem die Verknöcherung hemmenden Vorgang zu suchen sein kann, der, wie Hultkrantz betont, gerade auf diese beiden am frühesten und ziemlich zu gleicher Zeit angelegten Skelett-Teile einwirkt, ohne dass dabei das übrige kaum angelegte Skelett in Mitleidenschaft gezogen wird. — Endlich ist vom vergleichend anatomischen Standpunkt zu beachten, dass in dem Schlüsselbeindefekt eine Art Rückbildung zu sehen ist, indem er die damit behafteten Individuen auf eine Stufe stellt, auf der sich z. B. die Raubtiere, Wiederkäuer und Einhufer befinden, d. h. solche Tiere, deren vordere Extremitäten nur zu einer Tätigkeit bestimmt sind, wie zum Laufen. Bei allen Tieren, deren Vordergliedmassen eine vielseitigere Aufgabe zufällt, finden wir eine Clavicula, und zwar desto vollkommener, je höher organisiert die Funktionen der Extremitäten sind.

Die Zahl der bis heute bekannten Fälle von kongenitalem Schlüsselbeindefekt beläuft sich somit mit meinen sechs neuen auf **52**.

Das **Literatur-Verzeichnis** ist wie folgt zu ergänzen:

1. Scheuthauer, Monstrum anencephalum. Allgem. Wiener med. Zeitung 1871.
2. Guzzoni degli Ancarani, Bulletino scientifico, Anno IX., Pavia 1887.
3. Walsham, Peculiar abnormities of the Clavicles in a boy. The British medical Journal 1888 p. 994.
4. Jenner, 4 Fälle, bei Carpenter zitiert. Auffindung der Originalarbeit unmöglich.
5. J. W. Hultkrantz. Ueber kongenitalen Schlüsselbeindefekt und damit verbundene Schädelanomalien. Anatom. Anzeiger 15. Bd. 1899, pag. 237—241.
6. Gianettasio, Assenza congenita delle clavicole. Archivio di ortopedia 1899.

7. Terry, Robert J. Rudimentary Clavicles and other Abnormalities of the Skeleton of a Withe Woman. Journal of Anat. and Physiol. Vol. 33. N. Ser. Vol. 13, pag. 413—22.

8. Sherman, Congenital absence of the clavicles, cleidocranial dysostosis. American medicine 1903. Zit. nach Zentralbl. für Kinderheilk. 1903.

9. Preleitner. Zwei Fälle von angeborenem partiellem Clavicular-defekt. Wiener klin. Wochenschrift 1903, No. 3.

10. M. Klar. Ueber kongenitalen Schlüsselbeindefekt u. s. w. Zeitschr. für orthopäd. Chirurgie. Bd. XV 1906.

Lebenslauf.

Geboren wurde ich, PAUL HEINECKE, am 8. November 1884 zu Berlin als Sohn des Redakteurs und Verlegers Hugo Heinecke. Ich bin evangelischer Konfession. Ich besuchte das Dorotheenstädtische Realgymnasium zu Berlin, das ich Oktober 1902 mit dem Zeugnis der Reife verließ. Ich erwarb mir nun zuerst einen Einblick in die Technik der Herstellung von Chirurgie-Instrumenten und orthopädischen Apparaten, indem ich von Oktober 1902 bis Ostern 1904 einschlägige Fabriken in Berlin, Hannover und Wien als Volontär besuchte. Ostern 1904 begann ich in Berlin das Medizin-Studium, setzte es von Mai 1905 an in Bonn a. Rh. fort und legte dort am 26. Juli 1906 die ärztliche Vorprüfung ab. Bis zum 31. März 1907 genügte ich in Bonn bei dem 9. Rhein. Infant.-Reg. meiner militärischen Dienstpflicht mit der Waffe und setzte darauf in Berlin meine Studien fort. Ostern 1908 bezog ich die Universität Rostock, wo ich am 8. Mai 1909 die ärztliche Prüfung und am 19. Mai die Promotionsprüfung bestand.